

CARDIO-RESONANCIA MAGNÉTICA

AUTORES:

Dr. Miguel Orejas. Adjunto de la Unidad de Cardiología. Fundación Jiménez Díaz. Madrid.

45.1 Técnica. Conceptos básicos

La resonancia nuclear magnética es un **fenómeno físico** conocido desde los años 40 y que se basa en las propiedades magnéticas que presentan los núcleos con número impar de protones o neutrones (como por ejemplo el Hidrógeno). La evolución de la técnica ha sido y sigue siendo vertiginosa, desde que en 1981 se instalase el primer prototipo de RM para uso clínico en el Hospital Hammersmith de Londres. En 1982 se publican las primeras descripciones de la utilidad de la Resonancia Magnética Nuclear para la evaluación de estructuras cardiovasculares¹. Hoy en día se considera una herramienta de primer nivel en el diagnóstico cardiovascular, cuyas aplicaciones clínicas siguen creciendo constantemente. Con el paso del tiempo se ha omitido el término “nuclear” para no crear confusión con el campo de la Medicina Nuclear.

El átomo de **hidrógeno** está compuesto por un **núcleo** que es un **protón**, sobre el que gira describiendo una órbita un electrón. Es un átomo ampliamente distribuido por el organismo encontrándose en la práctica totalidad de los tejidos y es el que se utiliza para la obtención de imágenes de resonancia magnética. Cuando se aplica un **campo magnético** sobre los núcleos de hidrógeno, éstos

se alinean de forma longitudinal a lo largo de ese campo magnético creado (a modo de pequeños imanes), describiendo **dos tipos de movimiento de rotación**: uno sobre su propio eje, que se conoce como **espín** (núcleo magnetizado) (figura 1), y otro sobre el eje del campo magnético: **precesión** (figura 1). Se puede comprender mejor pensando en el movimiento descrito por una peonza (gira sobre su eje y sobre el eje gravitacional).

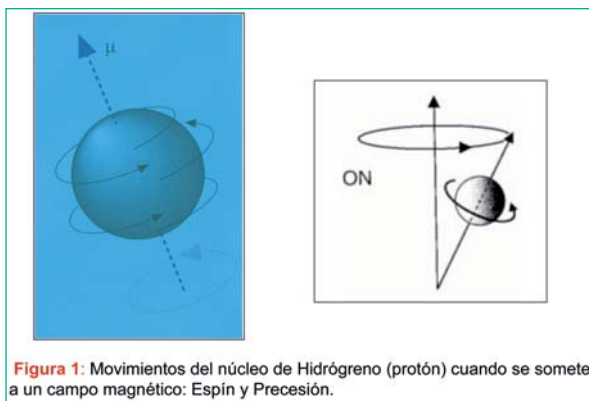


Figura 1: Movimientos del núcleo de Hidrógeno (protón) cuando se somete a un campo magnético: Espín y Precesión.

Los campos magnéticos empleados en la actualidad para estudios de **Cardio-resonancia** son de **1,5 Teslas**, aunque se están comenzando a utilizar de manera experimental en el ámbito cardiovascular, los de **3 Teslas**. Son campos magnéticos tremendamente potentes. Para que nos hagamos una idea el campo magnético terrestre es de medio Gauss y 1 Tesla equivale a 10000 Gauss (10000 veces más potentes que el campo magnético terrestre)

45.2 Tipos de imágenes y secuencias: nomenclatura

La Cardio-RM es una técnica de imagen óptima para visualizar la anatomía de las cavidades cardíacas, del miocardio, el pericardio y de los grandes vasos. Además nos permite realizar estudios funcionales del corazón mediante secuencias de cine, como veremos más adelante. Tiene diferentes ventajas frente a otras técnicas:

- **No utiliza radiaciones ionizantes**
- Posibilidad de obtener **cortes anatómicos en múltiples planos** del espacio.
- **Campos de visión amplios** (hasta 450 mm) que permiten ver en un solo plano todo el tórax
- **Ausencia de malas ventanas** a la hora de obtener cortes anatómicos y estudios funcionales (clara ventaja frente a la ecocardiografía).

La realización de un estudio de **cardio-RM** implica la adquisición de **imágenes del corazón** que es un órgano en movimiento. Por este motivo es muy importante la adquisición de la información en **diferentes momentos del ciclo cardíaco** de tal forma que posteriormente se puedan montar por ejemplo a modo de cine-RM (de ahí la importancia de una buena sincronización electrocardiográfica). Es necesario que el **ritmo cardíaco sea lo más estable** posible y evitar arritmias que ocasionarían artefactos, pues se necesita una regularidad entre los complejos R-R para la obtención de las diferentes secuencias. Además, también nos encontramos con la dificultad de los **movimientos respiratorios** que hacen que el diafragma desplace el corazón, produciendo artefactos de movimiento. Para evitar estos movimientos respiratorios durante la adquisición de las imágenes, es necesario que el paciente **se encuentre en apnea** durante la obtención de las imágenes. Dependiendo de la secuencia empleada, la duración de la apnea puede oscilar entre los 10 y 25 segundos. En los equipos de última generación existen unos **navegadores respiratorios**, que identifican la posición del diafragma en un lugar determinado, y se pueden adquirir las imágenes sin la necesidad de apneas (el problema es que suelen ser tiempos largos de adquisición).

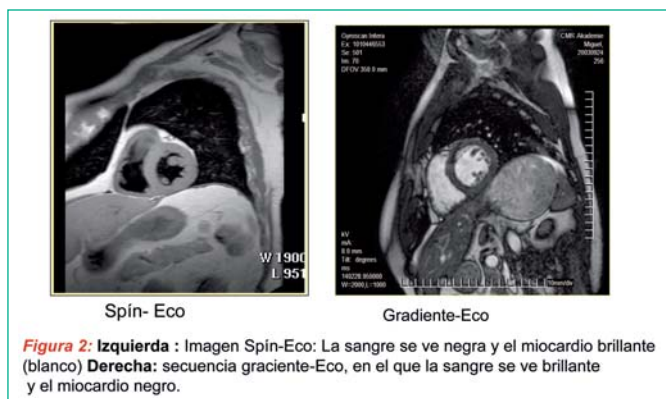

Figura 2: Izquierda : Imagen Spín-Eco: La sangre se ve negra y el miocardio brillante (blanco) Derecha: secuencia gradiente-Eco, en el que la sangre se ve brillante y el miocardio negro.

Existen **dos secuencias básicas** en Cardio-RM de las que derivan todas las demás: **secuencia spin-eco (SE)** y **graciente-eco (GE)**, de la que se obtienen la **secuencias de cine-RM** (figura 2). También podemos obtener secuencias especiales, denominadas **contraste de fase**, que nos permiten cuantificar flujos y cortocircuitos (en CIA, CIV, Cardiopatía congénita...)²

45.3 Proyecciones cardiacas: planos en Cardio-RM

Los planos utilizados en Cardio-RM se asemejan mucho a los obtenidos en Ecocardiografía, lo cual representa una gran ventaja para los cardiólogos a la hora de interpretar un estudio. Los planos convencionales que se estudian son: plano de 4 cámaras, de 2 cámaras, de 3 cámaras y eje corto (figura 3).

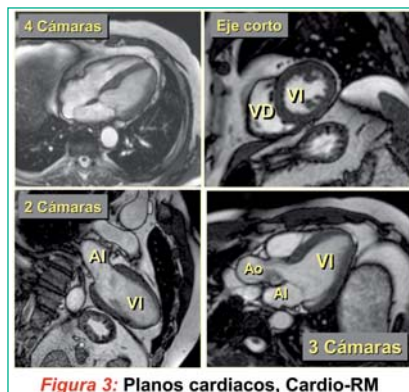


Figura 3: Planos cardiacos, Cardio-RM

45.4 Contraindicaciones para un estudio de CardioRM

Cualquier **objeto metálico** puede producir efectos secundarios para el paciente durante la realización de un estudio de cardioRM (se pueden producir desplazamientos del material metálico o interferencias magnéticas que afecten al sistema). En general se consideran **contraindicaciones absolutas** los pacientes portadores de los siguientes objetos o dispositivos:

- Marcapasos (MCP) o Desfibriladores automáticos implantables
- Neuroestimuladores.
- Clips férricos intracraneales
- Cuerpos metálicos intraoculares
- Implante coclear o audífono
- Prótesis valvular cardíaca Starr Edwards modelo 6000 o anteriores
- Paciente critico instrumentalizado, catéter de Swan-Ganz

Recientemente se ha publicado un estudio en el que se realizaba RM (1,5T) a 54 pacientes portadores de **Marca pasos**.³ En dicho estudio los pacientes no eran dependientes de MCP, por lo que no se sabe realmente qué es lo que ocurre en estos pacientes durante la exploración con RM. Cabe reseñar que en este estudio no hubo cambios importantes en la programación de los MCP.

Los **Stents no son una contraindicación** para la realización de la prueba al igual que en el **Embarazo** tampoco esta demostrado que existan efectos teratogenicos sobre el feto.

Por supuesto no podemos dejar de olvidar que la **claustrofobia** es una de las principales causas que impiden la realización de una resonancia.

45.5 Aplicaciones y utilidades de la cardio-rm

Cada vez son más las aplicaciones clínicas para realizar estudios de cardio-RM dependiendo de la patología que se pretenda estudiar. A continuación vamos a reseñar las utilidades y aplicaciones más frecuentes de la técnica en función de la enfermedad cardiovascular de base.

45.6 Resonancia en la cardiopatía isquémica

Estudios de Función ventricular

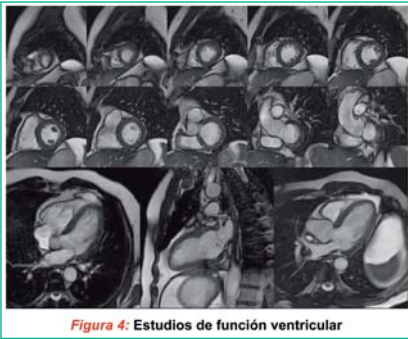


Figura 4: Estudios de función ventricular

Actualmente con las nuevas secuencias cine balanceadas (SSFP, Steady State Free Precession) se consigue una muy buena definición del borde endocárdico (sin la necesidad de usar contrastes magnéticos) y es por ello por lo que la técnica permite en la valoración muy precisa de la función ventricular (figura 4). La RM cardiaca está considerada como el patrón oro en los estudios de valoración de contractilidad segmentaria (secuencias cine) cuantificación de fracción de eyección de ventrículo izdo y derecho, cuantificación de volúmenes ventriculares y masa de ventrículo izquierdo.^{4,5,6}

Provocación de isquemia: CRM de estrés

Con la RM podemos realizar estudios de provocación isquémica miocárdica, de forma análoga a los estudios de estrés ecocardiográficos. La provocación es farmacológica con **Dobutamina, adenosina o dipiridamol**. La Cardio-RM presenta ventajas frente a la ecocardiografía: posibilidad de realizar el mismo corte anatómico en cada nivel de estrés, no existe el inconveniente de las malas ventanas acústicas, posibilidad de visualización de los 17 segmentos VI con una gran resolución, mayor sensibilidad a la hora de detectar isquemia.⁷ Sin embargo también presenta inconvenientes: pacientes con claustrofobia, requiere la colaboración del paciente con apneas, imposibilidad de monitorizar cambios en el segmento ST, menor comunicación con el paciente.

Estudios de perfusión

La perfusión miocárdica puede ser evaluada con cardio-RM con la administración intravenosa de **gadolinio**. El gadolinio es un contraste que se extravasa al espacio intercelular y **tiñe de blanco las regiones profundas del miocardio**. Generalmente se hacen estudios de perfusión basal y tras la provocación de estrés con **Adenosina** y se comparan para ver si existen diferencias. Las regiones que no se tiñen de blanco se consideran defectos de perfusión (generalmente debido a estenosis coronarias que ocasionan disminución de flujo coronario distal) Figura 5.

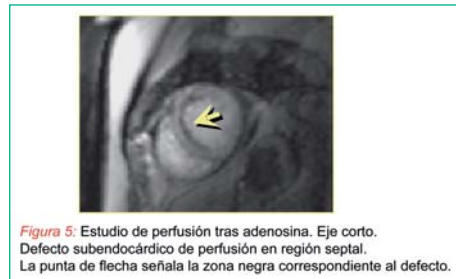

Figura 5: Estudio de perfusión tras adenosina. Eje corto. Defecto subendocárdico de perfusión en región septal. La punta de flecha señala la zona negra correspondiente al defecto.

Estudios de viabilidad miocárdica

La Cardio-RM se ha convertido en una de las técnicas que mejor valora la viabilidad miocárdica. Para ello se utiliza una técnica denominada “**realce tardío**” (Late enhancement), consistente en administrar **gadolinio iv**, y adquirir las imágenes a los 10 minutos aproximadamente. El gadolinio es una sustancia extracelular que se va a depositar en las áreas de necrosis miocárdica y en las zonas de fibrosis.^{8,9} Las **zonas que captan contraste** (zonas blancas) van a ser zonas de tejido necrótico o fibrótico (figura 6). En función de la extensión transmural de la captación de contraste, se va a considerar o no el segmento viable. Por todo ello, la Cardio-RM nos va a permitir valorar y cuantificar de forma muy precisa los segmentos viables y muchos autores consideran hoy en día que es el “**gold standard**” en los estudios de viabilidad miocárdica.

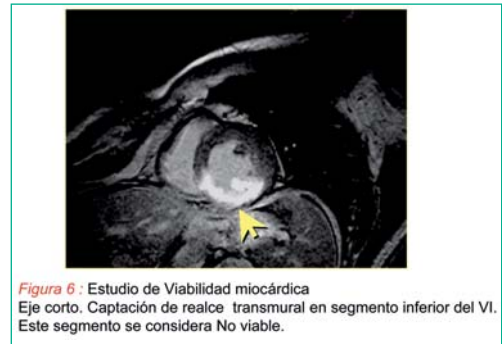

Figura 6 : Estudio de Viabilidad miocárdica
Eje corto. Captación de realce transmural en segmento inferior del VI.
Este segmento se considera No viable.

45.7 Resonancia en las miocardiopatías

Miocardiopatía Dilatada

La Cardio-RM es capaz de medir de forma muy precisa los diámetros de las cavidades cardíacas y los volúmenes ventriculares, hasta el punto que, en la mayoría de los estudios recientemente publicados se considera como el gold Standard a la hora de evaluar pequeños cambios volumétricos después de comenzar un tratamiento médico. Conseguimos una muy buena definición de los bordes endocárdico y epicárdico. Además tiene la capacidad de **detectar áreas de fibrosis** que pueden encontrarse presentes en los pacientes con miocardiopatía dilatada.¹⁰

Miocardiopatía Hipertrofica

La técnica nos va a permitir medir con **mucha precisión los espesores** parietales a todos los niveles y en todos los planos del espacio que nos interese. Especialmente útil en el diagnóstico de miocardiopatía hipertrofica **apical**, por las limitaciones que puede tener el ecocardiograma en algunos pacientes a la hora de evaluar esta región (figura 7).

La **información pronóstica** que aportan los estudios de CRM en los pacientes con miocardiopatía hipertrofica es muy interesante. Los pacientes con MH van a presentar zonas de **fibrosis e incluso pequeñas áreas de necrosis** en el miocardio, que van a poder ser detectadas mediante CRM, nuevamente con la **técnica del realce tardío con gadolinio**. Se sabe que a mayor desarrollo de fibrosis, existe mayor riesgo de taquiarritmias ventriculares, insuficiencia cardíaca y muerte súbita.¹¹

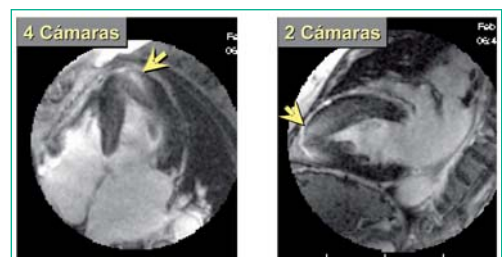


Figura 7: Zona de marcada fibrosis apical (flechas)
en un paciente con una Miocardiopatía Hipertrofica Apical.
Las imágenes se realizaron tras la administración de gadolinio.

Displasia Arritmogénica de Ventrículo Derecho (DAVD)

La displasia arritmogénica de VD se caracteriza por la **sustitución de miocitos sanos por grasa** y tejido conectivo, predominantemente en VD pero en formas avanzadas de la enfermedad, se encuentran afectados tanto el VD como el VI. Característicamente aparecen **pequeños aneurismas y saculaciones**, tanto en la pared libre del VD como en el Tracto de salida de VD (TSVD).

Con los equipos de última generación, disponemos de **secuencias denominadas “de supresión grasa”**, de tal forma que la grasa **aparecería sin señal**, viéndose de color negro (señal suprimida) y confirmando si el tejido a estudio es grasa.

Pero todavía es más importante, porque es más característico de esta enfermedad, los pequeños aneurismas o saculaciones que se observan a nivel de **pared libre de VD** y en **TSVD**. Con la Cardio-RM podemos realizar **diferentes cortes milimétricos en cualquier plano** del espacio (el que más nos interese), y poder confirmar así la presencia de dichas alteraciones.

45.8 Estudio de cardiopatías congénitas

La Cardio-RM permite estudiar de una forma muy precisa la anatomía compleja que presentan muchas de las cardiopatías congénitas, facilitando así el diagnóstico y siendo de gran ayuda a la hora de planificar un abordaje quirúrgico. Con la técnica es posible la cuantificación de flujos y cortocircuitos, que hasta hace poco solamente era posible su cuantificación mediante el cateterismo. Asimismo el seguimiento de los pacientes operados se suele hacer con esta técnica debido a la ausencia de radiación (muchos de ellos necesitan múltiples estudios funcionales de control a lo largo de su vida).

Bibliografía

1. Kaufman L, Crooks LE, Sheldon PE, Rowan W, Millar T. "Evaluation of NMR imaging for detection and quantification of obstruction in vessels". *Invest Radiol* 1982;17:554-560.
2. Resonancia Magnética Cardíaca. Ed McGrawHill. 1998. "Medición del flujo sanguíneo con RM". Dres Raad H, Mohiaddin, Dudley J, Pennel.
3. Edward T Martin, James A Coman, Frank G Shellock et al. "Magnetic Resonance Imaging and Cardiac Pacemaker safety at 1.5-Tesla". *Journal American College of cardiology* 2004;43: 1415
4. Peshock RM, Willet D, Sayad D, et al: Quantification of cardiac function by MRI. In Box LM (ed): *MRI Clinics of North America*, Mayo 1996.
5. Chuang ML, Hibberd MG, Beaudin RA et al; Importance of imaging method over imaging modality in non-invasive determination of left ventricular volumes and ejection fraction: Assessment by two and three dimensional echocardiography and magnetic resonance imaging. *J Am Coll Cardiol* 2000;35: 477
6. Bosxt LM, Katz J, Kolb T, et al: Direct quantification of right and left ventricular volumes with nuclear magnetic resonance imaging in patients with pulmonary hypertension. *J Am Coll Cardiol* 1992; 19:1508
7. Hunter GJ, Hamberg LM, Weisskoff RM et al: Measurement of stroke volume and cardiac output within a single breath hold with Echo planar MR imaging. *J Magn Reson Imaging*, 1994; 4:51
8. Relationship of MRI delayed contrast enhancement to irreversible injury, infarct age and contractile function. R Kim, S Fieno, T Parrish et al. *Circulation* 1999;100: 1992
9. "The use of contrast enhancement magnetic resonance imaging to identify reversible myocardial dysfunction". R Kim, E Wu, A Rafael et al. *New England Journal Medicine* 2000;343, 1445
10. "Differentiation of heart failure related to dilated cardiomyopathy and coronary artery disease using gadolinium enhanced cardiovascular magnetic resonance". JA McCrohon, JCC Moon, SK Prasad, WJ McKenna, CH Lorenz, AJS Coats and DJ Pennel. *Circulation* 2003;108:54
11. JCC Moon, WJ McKenna, JA McCrohon, PM Elliott, GC Smith, DJ Pennel. "Toward Clinical Risk Assessment in Hypertrophic Cardiomyopathy with Gadolinium cardiovascular magnetic resonance". *JACC* 03; 41: 166